# DM

## ildentistamoderno

ANNO XXXIV • NUMERO 6 • GIUGNO 2016

www.ildentistamoderno.com

SVILUPPARE ECCELLENZA
ECM
35 CREDITI
2016

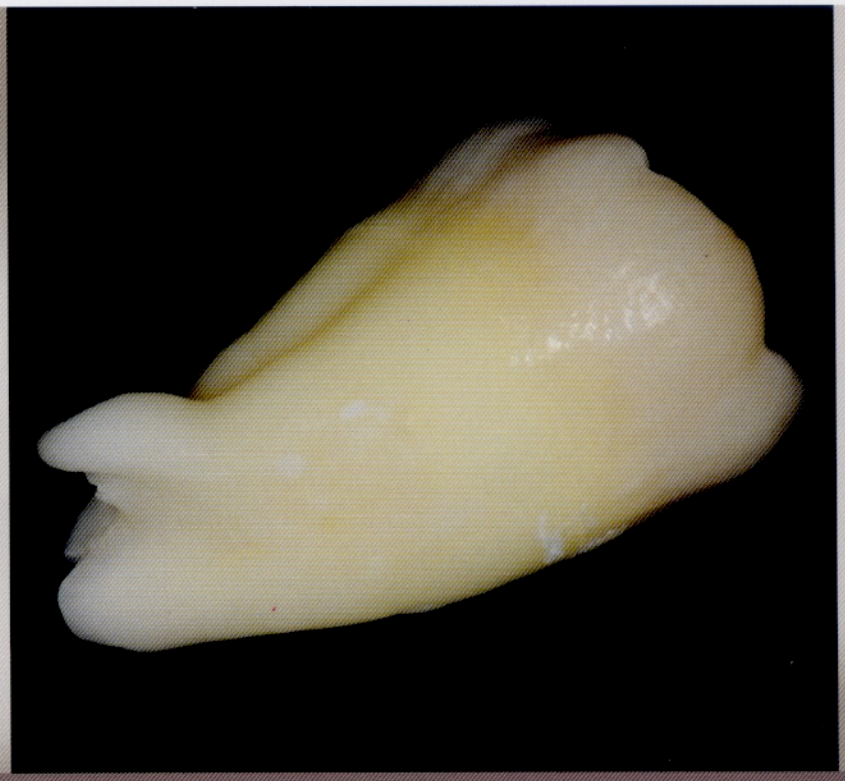

**INGEGNERIA TISSUTALE**
Cellule staminali adulte e biomateriali in medicina rigenerativa

**CHIRURGIA IN DISODONTIASI**
Inquadramento clinico e radiologico per una corretta pianificazione pre-operatoria

**PROTESI SU IMPIANTI**
Corona a pontic, vantaggi clinici e buon livello estetico funzionale

**ECM**
**DIGITALIZZAZIONE DELL'ICONOGRAFIA**
Documentazione fotografica della casistica clinica

tecniche nuove
www.tecnichenuove.com

ISSN 1827-3726 - Mensile - Poste Italiane Spa - Spedizione in abbonamento postale - D.L. 353/2003 (conv. in L. 27/02/2004 n. 46) art. 1, comma 1, DCB Milano

# Inquadramento clinico e radiologico dei terzi molari in disodontiasi

*Clinical and radiological classification of third impacted molars*

***L'estrazione dentale è una delle pratiche più comuni in odontoiatria. Come tutte le procedure chirurgiche anche la più semplice richiede comunque un'attenta analisi del caso e una corretta pianificazione pre-operatoria. Sarà dunque opportuno valutare sempre le indicazioni e le controindicazioni all'intervento.***

**Jason Motta Jones**[1]
**Alessandro Di Marco**[1]
**Tommaso Ghedini**[2]
**Federico Mazza**[3]
**Luca Toselli**[3]

[1]*Professore a contratto Scuola di Specializzazione in Chirurgia Odontostomatologica, Responsabile Unità di Chirurgia Orale 1 e 2, IRCCS Istituto Ortopedico Galeazzi, Università degli Studi di Milano*
[2]*Frequentatore reparto di Chirurgia Orale, IRCCS Istituto Ortopedico Galeazzi, Università degli Studi di Milano*
[3]*Specializzando della Scuola di Specializzazione in Chirurgia Odontostomatologica, IRCCS Istituto Ortopedico Galeazzi, Università degli Studi di Milano*

## Epidemiologia

Nel 2007 Friedman ha pubblicato sull'*American Journal of Public Health* un articolo epidemiologico riguardo i danni iatrogeni in seguito a estrazione dei terzi molari: negli Stati Uniti ogni anno vengono estratti 10 milioni di ottavi a 5 milioni di pazienti, con un costo annuo che supera i 3 miliardi di dollari; i pazienti riferiscono un discomfort post-operatorio con dolore, gonfiore, ematomi e malessere e più di 11.000 persone soffrono di parestesia permanente (labbro, lingua e guancia) come conseguenza di lesione iatrogena neurologica durante la chirurgia[1]. Almeno due terzi di queste estrazioni non sono ritenute necessarie e costringono i pazienti a convivere con una menomazione per tutta la vita.

Solamente il 12% dei terzi molari inclusi sono as-

Di seguito le principali indicazioni pe
dei terzi molari.

*Pericoronite:* tale condizione infiamma
ciata nel 95% dei casi ai terzi molari in
clusione parziale e rappresenta la causa
te per l'estrazione dei terzi molari. Q
associazione è dovuta alle caratteristic
che, in quanto l'assenza di gengiva ch
distale all'elemento dentario parzialm
non permette un corretto sigillo mar
rendo il passaggio di batteri nel solco
alcuni casi la mancanza di fornice non
controllo di placca adeguato durante le
igiene orale domiciliare con il consegu
fiammatorio. Fattori come la scarsa ig
disto-inclinazione dell'elemento denta
senza di uno spazio follicolare di dim
mentate nella sua porzione distale son
predisponenti. La pericoronite, se non
estrazione dell'elemento, tende a recid
quenza e intensità crescenti; nei casi
può avere una sovrainfezione da strep
successiva raccolta di essudato purule
nale, che necessita un trattamento chi